Historia clínica y exploración física en el dolor musculoesquelético

Dolor crónico: dolor musculoesquelético

tech

CONTENIDO

1. Objetivos
2. Introducción
3. La entrevista clínica en dolor musculoesquelético
4. La anamnesis en el dolor musculoesquelético
5. Exploración física en dolor musculoesquelético: generalidades
6. Exploración física en dolor musculoesquelético: miembro superior
7. Exploración física en dolor musculoesquelético: miembro inferior
8. Exploración física en dolor musculoesquelético: región cervical, dorsal y lumbar
9. Bibliografía

Objetivos

En este tema se repasará la entrevista clínica, la anamnesis y la exploración física del aparato locomotor en el dolor musculoesquelético. Se centrará en la inspección, la palpación, la movilidad articular, la realización de pruebas especiales y la exploración neurológica del miembro superior, inferior y la columna vertebral.

Introducción

Para comprender la patología del aparato locomotor es necesario recordar la anatomía y la biomecánica de la región a explorar.

La historia clínica se realizará de manera protocolizada, donde deberá incluirse:

- **Anamnesis:** la anamnesis debe Incluir antecedentes personales, familiares e historia del dolor, que debe recogerse minuciosamente.
- **Exploración física:** "mira, siente, mueve".

Cuando se realice la exploración, será muy importante seguir un orden y siempre hacerlo de la misma manera *(figura 1)*:

1. Inspección
2. Palpación
3. Movimientos de la articulación
4. Pruebas o test especiales
5. Exploración neurológica

La entrevista clínica en dolor musculoesquelético

La entrevista clínica es el pilar fundamental de la comunicación con el paciente debiendo cumplir tres funciones:

- Establecer relación con el paciente y la familia.
- Conseguir una buena comprensión de los problemas del consultante.
- Informar de las mejores conductas diagnósticas, terapéuticas y preventivas.

El objetivo inicial de la entrevista clínica será establecer una relación interpersonal, generando confianza en el paciente. Es necesario recordar que los pacientes que acuden a la unidad de dolor suelen tener fracasos terapéuticos anteriores, frecuentemente con incomprensión tanto familiar como social.

Se debe dedicar el tiempo necesario al paciente, sin prisas, en un entorno tranquilo, respetando la privacidad y la dignidad del paciente, utilizando un lenguaje adecuado. El paciente debe sentirse cómodo. Las preguntas que se formulen deben seguir una estructura organizada.

El siguiente objetivo será elaborar un plan de evaluación y tratamiento que deben ser aceptados por el paciente.

Debe seguir un modelo semiestructurado, que es un tipo intermedio entre la entrevista abierta y la cerrada, y debe ser dirigida por el profesional. Se caracteriza por una fase exploradora, donde se intenta comprender cuál es el problema del paciente, y una fase resolutiva, basado en técnicas de dar información de la manera más adecuada, intercambiando opiniones y llegando a un acuerdo final.

Figura 1.

La anamnesis en el dolor musculoesquelético

La anamnesis en el dolor musculoesquelético debe ser exhaustiva, recogiendo datos básicos y relevantes del paciente, sus antecedentes familiares, datos laborales, antecedentes personales médicos y quirúrgicos, y tratamiento actual.

Además, se debe recoger la historia detallada del dolor, recogiendo los siguientes datos *(tabla 1)*:

- Motivo de consulta. Dolor principal
- Comienzo (gradual o súbito, características, tratamientos)
- Evolución (si ha cambiado a lo largo del tiempo)
- Localización y distribución. La localización puede indicar una causa local del dolor, la existencia de dolor referido, dolor irradiado, o no tener relación con patrones neuroanatómicos.
- Características, intentando diferenciar entre dolor mecánico o inflamatorio.
- Intensidad. Se puede usar cualquier escala validada, habitualmente más usada la escala EVA.
- Duración y periodicidad
- Factores desencadenantes o atenuantes de dolor.
- Manifestaciones acompañantes del dolor
- Efecto sobre las actividades de la vida cotidiana y el sueño

Anamnesis
Motivo de consulta
Antecedentes personales
Antecedentes familiares
Frecuencia, cronología y evolución del dolor
Localización
Posibles causas
Definición (punzante, quemante, opresivo)
Instrumentos de medida de intensidad del dolor. Escalas de valoración
Factores agravantes/atenuantes
Síntomas acompañantes
Factores asociados
Historia psicosocial (ansiedad, depresión, situación laboral, familiar, etc.) y su repercusión sobre la enfermedad
Sueño
Hábitos de vida (dieta y ejercicio) y tóxicos (alcohol, tabaco, drogas)
Tratamientos previos y respuesta a los mismos

Tabla 1. Anamnesis.

Exploración física en dolor musculoesquelético: generalidades

La exploración se inicia cuando el paciente entra por la puerta de la consulta. Es necesario fijarse en la marcha, la postura en bipedestación y en sedestación, la dificultad o agilidad en los movimientos, fasciculaciones o hipertrofias, deformidades, etc. Se debe realizar una exploración física general además de la específica para el área afectada.

La exploración física debe seguir el orden "ver, sentir, mover":

- **Inspección:** aspecto, coloración, cambios tróficos, existencia de contractura muscular, alteraciones de la marcha, deformidad, etc.
- **Palpación:** buscar diferencias de temperatura, edema, crepitación, dolor, pérdida de continuidad, etc.
- **Explorar los movimientos:** de la articulación (la exploración se realiza mediante movimientos activos, que son los que hace el paciente, movimientos activos, que son los que realiza el explorador y movimientos resistidos que son aquellos movimientos que se realizan contra resistencia). Se deben apreciar limitaciones de la movilidad, la presencia de bloqueo, aumentos en el rango de movimiento y ruidos articulares como crujidos y chasquidos.
- **Exploración neurológica:** es necesario valorar la fuerza muscular, la sensibilidad, alteraciones autonómicas, reflejos osteotendinosos.
- Pruebas o test especiales.

Reglas generales al realizar la exploración:

- Debe ser completa y bilateral.
- Explorar primero el lado no doloroso.
- Valorar en primer lugar la movilidad activa, posteriormente la pasiva y por último la movilidad contra resistencia.
- Los movimientos dolorosos se realizan al final de la exploración.

Exploración física en dolor musculoesquelético: miembro superior

El miembro superior está íntimamente relacionado con el plexo braquial, que se origina de las vértebras cervicales *(figura 2)*.

Hombro

Formado por cuatro articulaciones, la glenohumeral, acromioclavicular, esternoclavicular y escapulotorácica. La cabeza humeral se mantiene en la cavidad glenoidea por un manguito que forman los músculos supraespinoso, infraespinoso, subescapular y redondo menor.

Para valorar la movilidad activa es posible pedir al paciente que realice los siguientes movimientos:

- Encogerse de hombros.
- Elevar ambos brazos y mantenerlos rectos por encima de la cabeza (flexión de 180 º).
- Extender ambos brazos por detrás de la espalda (hiperextensión de 50 º).
- Elevar ambos brazos lateralmente y mantenerlos rectos por encima de la cabeza (abducción de 180 º).
- Balancear los brazos por delante del cuerpo (aducción de 50 º).
- Que con el brazo pegado al cuerpo flexione el codo en 90 º, coloque la muñeca en supinación y lleve la mano hacia afuera (rotación externa 80 º- 90 º).
- Igual que la maniobra anterior, pero indicándole al paciente que lleve la mano hacia adentro (rotación interna con límite de movilidad de 45-50 º).
- **Una manera rápida de explorar los movimientos activos es mediante la maniobra de Apley:** se le pide al paciente que pase la mano por detrás de la cabeza para tocarse el hombro opuesto (abducción y rotación externa) y posteriormente que toque el vértice de la escápula contralateral (aducción y rotación interna).

Posteriormente se realizará la exploración de la movilidad pasiva. Si tanto la exploración activa como la pasiva están limitadas sugiere lesión articular mientras que si la movilidad activa está limitada y la pasiva es normal hay que realizar una exploración contra resistencia:

- **Impingement:** el paciente lleva la mano del miembro afectado hacia el hombro sano con el codo pegado al cuerpo. El explorador impide que separe el brazo del tórax. Se produce por compresión o roce a nivel subacromial, por donde pasa el músculo supraespinoso.
- **Maniobra de Jobe o de "vaciar la lata":** brazo en abducción de 90 º, el codo extendido y los pulgares hacia abajo. El paciente debe elevar los brazos contra resistencia. Valora el músculo supraespinoso.
- **Test de Patte:** partiendo de una posición de 90º en abducción y 30 º de antepulsión se pide al paciente que realice la rotación externa contra resistencia. Evalúa el músculo infraespinoso.
- **Maniobra de Gerber:** se realiza la separación de la mano desde la columna lumbar contra resistencia. Explora el músculo subescapular.
- **El músculo redondo menor:** se puede explorar con rotación externa resistida con el hombro y el codo flexionados a 90 º.
- ***Palm up test*:** explora la porción larga del bíceps, con el codo extendido y el brazo en supinación se pide al paciente que eleve el brazo contra resistencia.
- **Extensión resistida:** con el codo flexionado se realiza extensión del miembro superior contra resistencia. Explora los músculos redondo mayor y deltoides.

Como conclusión, en el dolor articular están limitados tanto los movimientos activos, como los pasivos no siendo nunca dolorosos los movimientos resistidos. En el dolor periarticular están limitados tanto los movimientos activos como los pasivos contra resistencia mientras que la movilidad pasiva no es dolorosa.

En cuanto a la exploración neurológica, la fuerza muscular se valora cuando se realizan los movimientos activos pero oponiendo resistencia. La sensibilidad y los reflejos, se valoran igual que para la columna cervical.

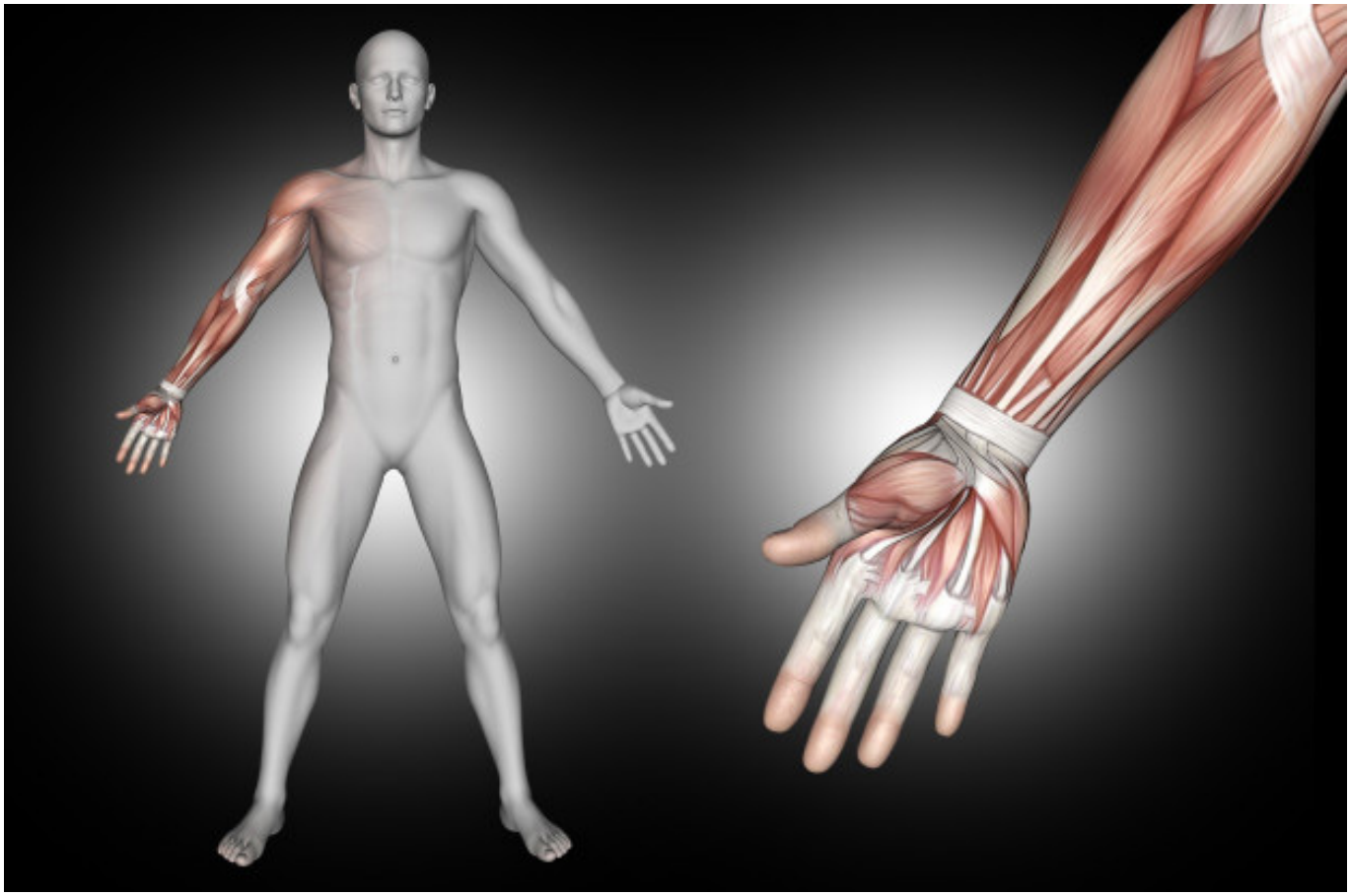

Figura 2.

Codo

Es una articulación con tres componentes (húmero, cubito y radio) que realiza dos movimientos: flexo-extensión (articulaciones humero cubital y humero radial) y pronosupinación (articulaciones humero radial y radiocubital). Tiene un valgo fisiológico de 5º-15º. Tiene una débil cápsula articular, pero reforzada a los lados por los ligamentos colaterales radial y cubital que, con los ligamentos de los músculos bíceps braquial, braquial anterior y tríceps braquial, estabilizan las estructuras que intervienen en la flexo-extensión.

El dolor en el codo suele ser localizado, típico la mayoría de las veces de patología extraarticular.

En la inspección se pueden encontrar lesiones cutáneas típicas de psoriasis, nódulos subcutáneos, tumefacción, etc.

A la palpación, si se aprecian nódulos duros e irregulares, orientará hacia tofos gotosos y, si son nódulos blandos y regulares, serán de origen reumatoideo.

En la zona distal del húmero existen dos eminencias óseas que son: la epitroclea (zona medial) y el epicóndilo (zona externa). En el epicóndilo se inserta el músculo extensor común de los dedos y los músculos supinadores. En la epitróclea se insertan el pronador redondo y los músculos flexores de la muñeca.

Se deben examinar la amplitud de movimientos de extensión, flexión y rotación tanto pasivas como activas:

- Se solicita al paciente que doble y estire el codo. La flexión será de 160 grados y la extensión completa de 180 grados.
- Manteniendo el codo flexionado en ángulo recto, girará la mano desde palma abajo hasta palma arriba. Pronación de 90 grados y supinación de 90 grados.

Si la movilidad pasiva es normal se excluye proceso articular o sinovial.

Si la movilidad pasiva está limitada pero no es dolorosa indica patología degenerativa.

Si la movilidad pasiva está limitada pero no es dolorosa, proceso inflamatorio.

Si la movilidad resistida es dolorosa indica lesión musculotendinosa.

Muñeca y mano

La muñeca está compuesta por las articulaciones radio, escafoidea, semilunar y los huesos escafoides, semilunar, piramidal, pisciforme, trapecio, trapezoide, hueso grande y ganchos, y el ligamento triangular, entre la estiloides cubital y el borde cubital del radio.

La posición funcional es de ligera flexión dorsal. La dorsiflexión es de 0 º a 60 º, flexión palmar de 0 º a 80 º, la abducción de 0 º a 30 º, la aducción es de 0 º a 60 º.

Se puede valorar la movilidad realizando movimientos de flexión dorsal, flexión palmar, abducción y aducción.

A la inspección es posible observar que los dedos pueden extenderse completamente y se alinean con el antebrazo cuando se aproximan, la presencia de alteraciones cutáneas, deformidades, etc.

Se deben palpar las articulaciones interfalángicas y metacarpofalángicas y el surco radiocarpiano.

Se puede valorar el intervalo de movilidad pidiéndole al paciente que realice los siguientes movimientos:

- Flexión (90 º) e hiperextensión (20 º) metacarpofalángica
- Oposición del pulgar
- Abducción y aducción de los dedos
- Extensión (90 º) e hiperextensión (70 º) de la muñeca
- Movimiento radial y cubital

Neurológico

Para la exploración neurológica se implementan los mismos movimientos activos, pero oponiendo resistencia. La sensibilidad y los reflejos se valoran igual que para la columna cervical.

Exploración física en dolor musculoesquelético: miembro inferior *(figura 3)*

Cadera

Compuesta por las articulaciones coxofemoral, sacroilíaca y sínfisis del pubis. Es necesario inspeccionarlas con el paciente de pie, por delante y por detrás, usando como referencias la cresta ilíaca y el trocánter mayor, valorando la simetría, tanto de los pliegues glúteos como de las espinas ilíacas posterosuperiores. También debe evaluarse la postura y la marcha.

La palpación se realiza con el paciente en decúbito supino, apreciando la presencia de inestabilidad, dolor a la palpación, crepitación, etc.

A continuación, se debe valorar el intervalo de movilidad:

- **Flexión (hasta 110 º-120 º):** indicar al paciente que lleve la rodilla hacia el abdomen.
- **Hiperextensión (hasta 30 º):** de pie o en decúbito prono, balancear la pierna hacia atrás sin arquear la espalda.
- **Rotación interna (40 º):** en decúbito supino y la extremidad inferior alineada, se le indica al paciente que lleve la punta de los pies hacia adentro.
- **Rotación externa (45 º):** en la misma posición anterior, se le indica al paciente que lleve la punta de los pies hacia afuera.
- Aducción y abducción, balanceando la pierna medial y lateralmente con la rodilla recta.

Pueden realizarse algunas maniobras especiales, como la prueba de esfuerzo anterior transverso, que se realiza con el paciente en decúbito supino, realizando presión con los brazos cruzados cruzada sobre las espinas ilíacas anterosuperiores, empujando hacia abajo y hacia afuera. Es positiva si aparece dolor unilateral en glúteo o cara posterior de la pierna, e indica esguince de los ligamentos sacroilíacos anteriores.

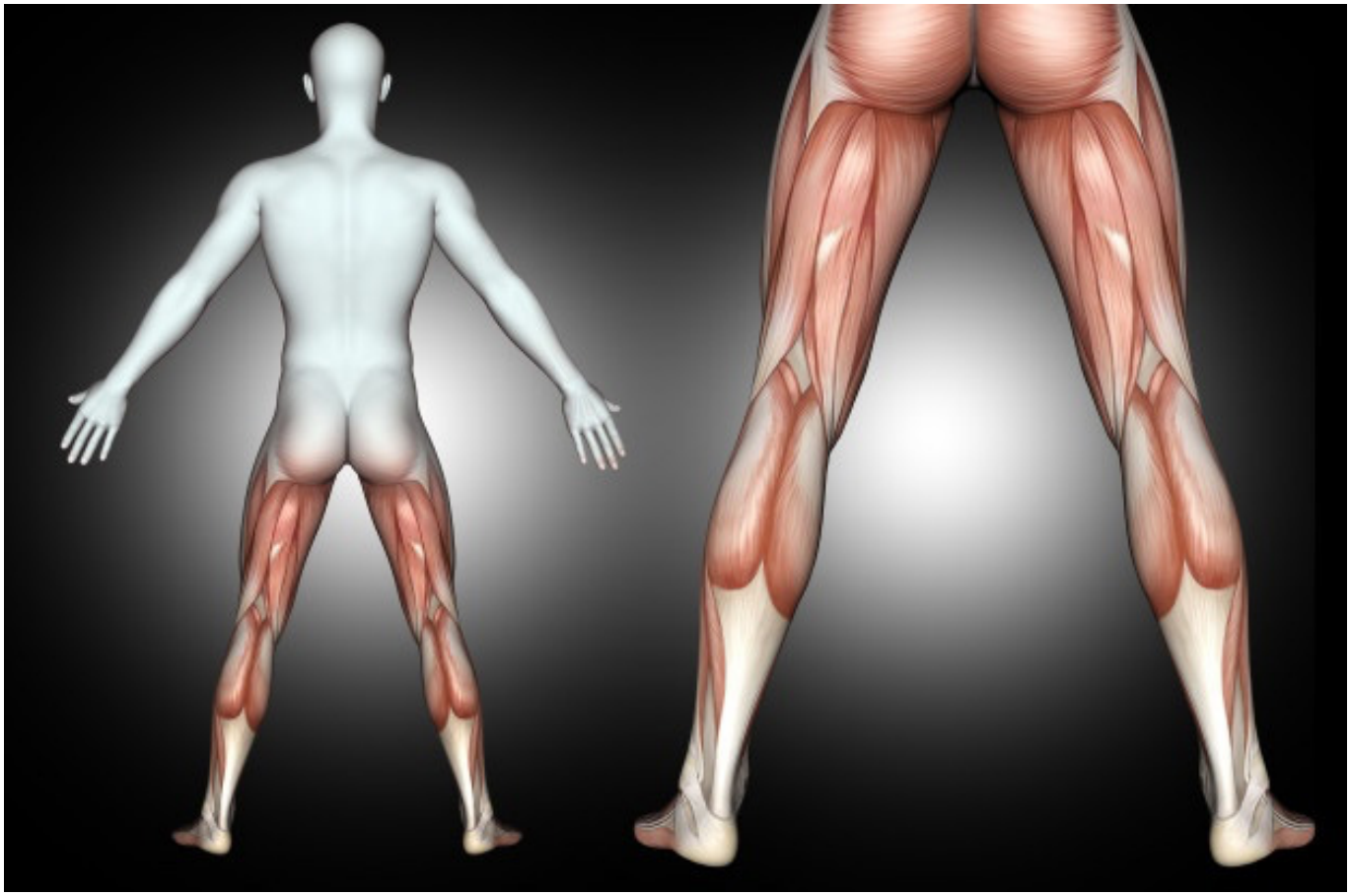

Figura 3.

Rodilla

Está formada por dos articulaciones: la articulación femoropatelar y femorotibial. Se debe inspeccionar tanto la rodilla como el hueco poplíteo, en flexión y en extensión, valorando la presencia de deformidades como son el *genus valgus* (desviación de la pierna hacia afuera), el *genus varus* (desviación de la pierna hacia adentro) y el *genus retrocurvatum* (hiperextensión de la rodilla). Se debe además valorar si existe alguna alteración de la marcha.

Palpar el espacio articular tibiofemoral identificando la rótula, el saco suprarrotuliano y la almohadilla grasa infrarrotuliana.

Es posible realizar la maniobra de peloteo para determinar si existe derrame. Con una mano ejercer presión hacia abajo de la bolsa suprarrotuliana y con la otra mano empujar la rótula bruscamente hacia abajo en dirección al fémur.

Intervalo de movilidad:

- Flexión, doblando las rodillas (130 º).
- Extensión, mantener la pierna estirada en decúbito supino (hasta 15 º).

Existen maniobras especiales para valorar lesiones meniscales y la estabilidad de la rodilla, que es raro que deba valorarse en la consulta de dolor.

Para valorar la fuerza muscular realizar estas maniobras contra resistencia.

Tobillo y pie

El tobillo está compuesto a subes por las articulaciones tibiperonea inferior y tibioperoneoastragalina.

A la inspección observar la postura, la marcha del paciente, las deformaciones o asimetrías que puedan existir, así como la alineación (pie varo, pie valgo).

Palpar el tendón de Aquiles, las articulaciones metatarsianas y metatarsofalángicas.

Intervalo de movilidad:

- Dorsiflexión (20 º)
- Flexión plantar (45 º)
- Inversión (30 º) y eversión (20 º)
- Flexión y extensión de los dedos del pie

Valorar la fuerza muscular realizando dorsiflexión con flexión plantar del pie mientras se realiza una fuerza de oposición.

Exploración neurológica

Para realizar la exploración neurológica se realizan movimientos activos pero oponiendo resistencia; se valoran la sensibilidad y los reflejos igual que en la exploración de la columna lumbar.

Exploración física en dolor musculoesquelético: Región cervical, dorsal y lumbar *(figura 4)*

La columna vertebral es la estructura de sostén del tórax. Posee dos curvaturas cóncavas a nivel cervical y lumbar y dos convexas a nivel torácico y sacro.

Columna cervical

Al explorar la columna cervical se debe observar la postura, tanto de frente, donde la nariz se alinea con el esternón como de lado, donde se alinea el lóbulo de la oreja con el acromion y la parte más alta de la cresta iliaca. Considerar posibles asimetrías (el hombro dominante se localiza normalmente ligeramente más bajo).

Intervalo de movilidad:

- **Flexión (90 º):** se le pide al paciente que lleva la barbilla hacia el esternón.
- **Extensión (70 º):** se le pide al paciente que lleve la cabeza hacia atrás.
- **Flexión lateral (45 º):** el paciente llevará la oreja hacia el hombro ipsilateral.
- **Rotación (90º):** se insta al paciente a que lleve el mentón hacia el hombro.

Ante la posibilidad de inestabilidad de la columna no se deben realizar movimientos pasivos, para evitar producir lesiones neurológicas.

Maniobras especiales:

a. **Prueba de Spurling:** el paciente en sedestación inclina y rota la cabeza hacia cada lado. Posicionarse detrás del enfermo, colocar una mano encima de la cabeza de éste y con la otra golpear ligeramente sobre ella. Si el paciente tolera el golpe inicial, se procede a repetir la prueba con la columna vertebral cervical en extensión.

b. **Test de Adson:** con el brazo del lado a estudiar extendido se toma el pulso radial realizando pasivamente abducción, extensión y rotación externa del hombro. A continuación, el paciente debe hacer una inspiración profunda y rotar activamente la cabeza hacia el lado examinado. La prueba es positiva si disminuye de forma apreciable o desaparece el pulso, e indica compresión de la arteria subclavia por una contractura de los escalenos anterior y medio o por una costilla supernumeraria.

Columna dorsolumbar

Se debe observar la postura y la marcha del paciente, de frente, de lado y por detrás, observando los principales puntos de referencia (apófisis espinosas, omóplatos, crestas ilíacas, musculatura paravertebral). Hay que valorar la existencia de desviaciones de columna, cifosis o escoliosis y posturas antiálgicas.

Palpar las apófisis espinosas vertebrales, esternón, costillas, escápulas y musculatura paravertebral para detectar contracturas o aparición de dolor. Además, palpar puntos del trayecto del nervio ciático "puntos de Valleix" (escotadura isquiática, región posterior del muslo y hueco poplíteo). Realizar puño-percusión en fosa lumbar para valorar la existencia de patología renal.

Intervalo de movilidad:

- **Flexión (hasta 60 º):** pedir al paciente que se toque los dedos de los pies con los brazos y las piernas extendidos.
- **Extensión (hasta 20-35 º):** pedir al paciente que se incline hacia atrás con las manos en las caderas.
- **Flexión lateral (15-20 º):** se realiza inclinando el tronco hacia ambos lados, deslizando el brazo por la extremidad inferior. Si aparece dolor en el mismo lado puede deberse a protrusión discal externa a la raíz o lesión intraarticular mientras que si aparece en el lado contralateral puede ser por contractura muscular o progresión discal interna a la raíz.
- **Rotación (30 º):** se realiza estabilizando la pelvis girando el tronco hacia ambos lados.

Maniobras especiales:

a. Prueba de Lasegue: en decúbito supino, el médico debe realizar elevación de la extremidad inferior en extensión. Es positiva si se reproduce el dolor radicular entre los 30 y 60 ° de flexión (si solo aparece dolor lumbar se considera negativa, si duele el otro miembro puede deberse a hernia discal).

b. Prueba de Bragard: igual que la anterior, pero con dorsiflexión pasiva del pie. Es positiva si aumenta el dolor.

c. Prueba de Soto-Hall: igual que la prueba de Lasegue, pero además se le pide al paciente que flexione el cuello. Es positiva si aumenta el dolor.

d. Maniobra de Faber: se realiza flexión, abducción, y rotación externa de ambas caderas. Si existe disfunción de la articulación sacroiliaca aparece dolor en la parte baja de la espalda en uno de los lados.

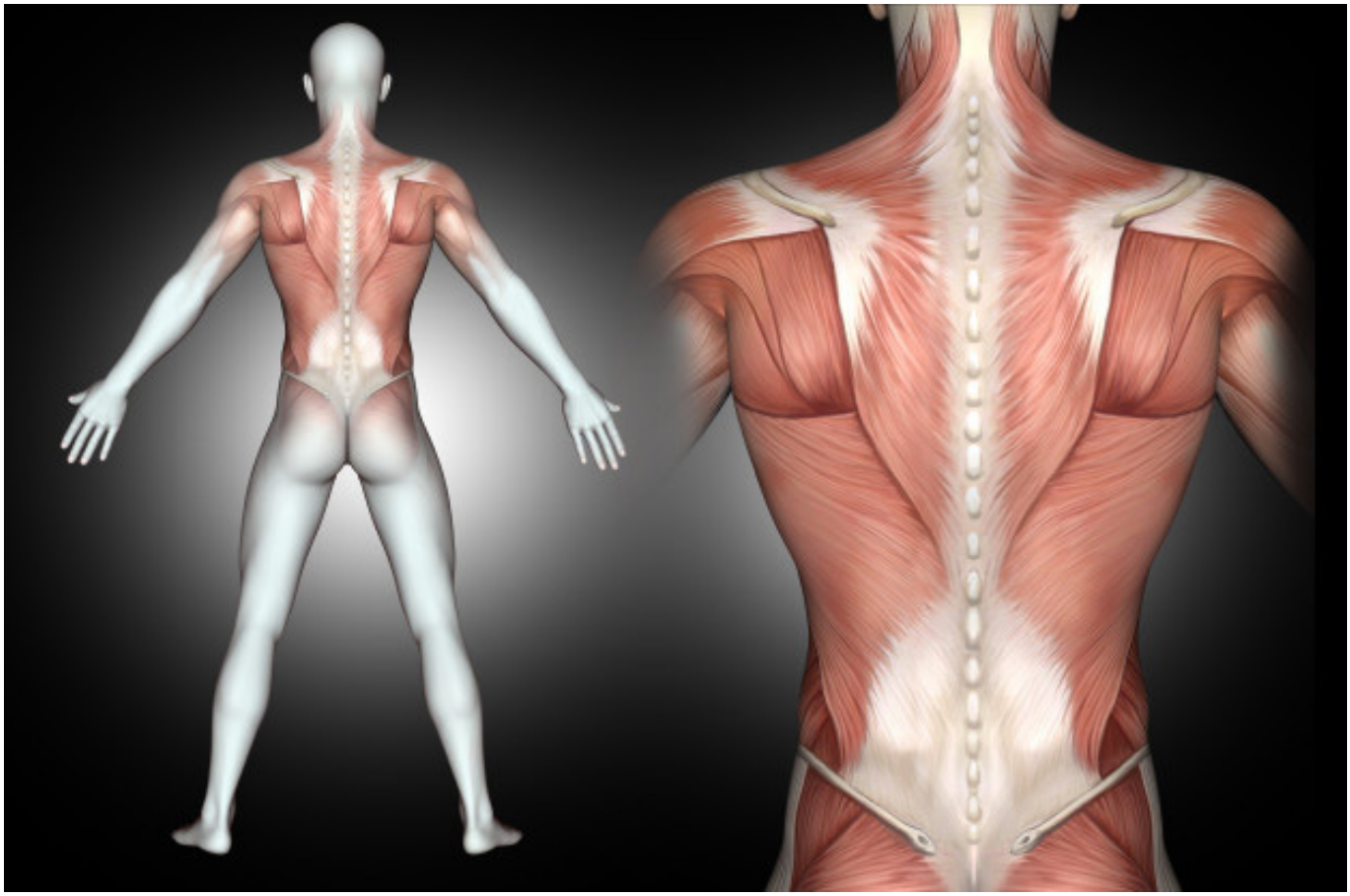

Figura 4.

e. Maniobra de Patrick: Al realizar la maniobra de Faber aparece dolor en la cadera e indica artropatía de la misma.

F. Prueba de Hoover: se realiza para saber si el paciente está fingiendo. En decúbito supino, se le indica al paciente que levante la pierna afectada, mientras se ubica la mano debajo del talón contralateral. Si el paciente intenta flexionar su cadera con la rodilla extendida hará un pequeño movimiento de extensión de la cadera contralateral para compensar, lo que será notado por la mano del médico, si no se percibe este movimiento probablemente el paciente no esté tratando de flexionar su cadera.

Exploración neurológica:

a. **Fuerza muscular:** se valora oponiendo resistencia a los movimientos activos realizados por el paciente.

b. **Raíces nerviosas:**

Columna cervical:

- Raíz nerviosa C4 se estudia mediante la elevación de los hombros.
- Las raíces de C5 a T1 forman el plexo braquial.
- C5 explorando la fuerza muscular del deltoides.
- C6 se explora por la flexión del codo y haciendo oposición a este movimiento, u oponiendo resistencia a la extensión de la muñeca.
- C7 haciendo los movimientos contrarios, con oposición a la extensión del codo y a la flexión de la muñeca.
- C8 mediante oposición a la flexión de los dedos.
- T1 oposición a la aducción y a la abducción de los dedos.

Columna dorsolumbar (plexo lumbosacro):

- Raíces L1 y L2 mediante la flexión de la cadera.
- L3 mediante la extensión de la rodilla.
- L4 mediante la dorsiflexión del tobillo.
- L5 mediante la extensión del primer dedo del pie.
- S1 con la flexión plantar del tobillo.
- S2 con la flexión de la rodilla y la extensión de la cadera.
- Otra forma de valorar déficits motores es pedirle al paciente que camine de talones (L5) y puntillas (S1).

Escala de gradación de reflejos osteotendinosos	
0.	Ninguna respuesta
1+.	Hiporreflexia
2+.	Normal
3+.	Algo más intenso de lo habitual (posiblemente patológico)
4*.	Clonus

Tabla 2.

Valorar la sensibilidad siguiendo las ramas terminales sensitivas o siguiendo la distribución metamérica.

Los reflejos permiten una localización muy precisa cuando existe una lesión a nivel medular por lo que son una parte esencial de la exploración física del sistema osteomuscular. La exploración de los reflejos aporta información sobre la integridad del sistema nervioso.

Columna cervical:

- **Reflejo bicipital (C5):** con el codo en flexión se golpea el tendón del músculo bíceps en su inserción en el codo.
- **Reflejo del supinador largo (C6):** se golpea el supinador largo en su inserción en la muñeca.
- **Reflejo tricipital (C7):** se golpea el tendón del músculo tríceps en su inserción en el codo.

Columna dorsolumbar:

Profundos:

- **Reflejo rotuliano (L2-L4):** con la rodilla flexionada se percute sobre el tendón rotuliano.
- **Reflejo aquíleo (S1):** con los pies por fuera de la camilla se percute sobre el tendón de Aquiles.

Superficiales: reflejo cremastérico superficial (solo en el hombre, evalúa L1 y L2) y el reflejo anal superficial (S2, S3 y S4).

La valoración de los reflejos se hará con base en una escala de gradación que va de 0 a 4+ *(tabla 2)*.

Bibliografía

1. Sánchez Jimenez J, Tejedor Varillas A, Carrascal Garrido R, coords. La atención al paciente con dolor crónico no oncológico en Atención Primaria. Documento de Consenso. España: Sociedad Española de Médicos Generales y de Familia, Sociedad Española de Medicina Familiar y Comunitaria, Sociedad Española de Médicos de Atención Primaria.
2. Borrell i Carrió F. Entrevista clínica viva. Aten Primaria. 2004;34(1):3-5.
3. Borrell i Carrió F. Entrevista clínica. Manual de estrategias prácticas. Semfyc ediciones. 2004.
4. Seidel HM. Guía Mosby de exploración física. Editorial Elsevier
5. Granero Xiberta J. Manual de Exploración Física del Aparato Locomotor. MEdical & MarkEting communications, 2010.
6. Swartz M. Tratado de semiología. Anamnesis y exploración física. Capítulo 17: Sistema musculoesquelético. España: Elsevier, 2015. 547-597 p.